Direkt Oftalmoskop Kullanma Becerisi

Kullanılacak Araç-Gereçler: Göz muayene maketi, oftalmoskop

Anahtar Kelimeler: oftalmoskop/funduskop (ophthalmoscope/funduscope), göz dibi (*fundus*)

Öğrenim Hedefleri:

- **Bilgi Hedefleri:**

– Oftalmoskop türlerini sayabilme

– Direkt oftalmoskobun kısımlarını söyleyebilme

– Direkt oftalmoskop kullanırken dikkat edilecek hususları sayabilme

– Fundus muayenesinde incelenecek bölgeleri sayabilme

- **Beceri Hedefleri:**

– Direkt oftalmoskopla fundus muayenesi yapabilme

Ölçme-Değerlendirme:

Bilgi hedeflerine ulaşılıp ulaşılamadığı çoktan seçmeli teorik sınav ile, beceri hedeflerine ulaşılıp ulaşılamadığı ise uygulama yaptırılarak değerlendirilecektir.

Teorik Bilgi:

1. Fundusun Anatomisi ve Histolojisi

Genel olarak içi boş bir organın açıklığa en uzak dip (taban) kısmına fundus adı verilir. Örneğin mide fundusu, rahim fundusu, safra kesesi fundusu… Gözde de, göz bebeği açıklığından geçildiğinde görülen dip kısma fundus adı verilir ve retinanın iç yüzeyine karşılık gelir. Bu nedenle göz dibi muayenesine funduskopi denir. Funduskopi (oftalmoskopi) yapılırken incelenen önemli yapılar şunlardır: optik disk, maküla, retinal damarlar.

Optik disk (optik papilla, kör nokta, optik sinir başı), görme sinirinin ve ana retinal venin retinadan çıktığı, ana retinal arterin retinaya girdiği, fotoreseptör hücre tabakası içermeyen bölgedir. Yuvarlak şekilli, yanlardan hafifçe kabarık ve sarı renklidir. Retinanın nazalinde (burna doğru) yerleşmiştir ve çapı vertikal olarak yaklaşık 1.9 mm'dir. Optik diskin merkezinde daha açık renkli bir girinti (çukur) bulunur. Buna fizyolojik çukur (*physiologic cup*) adı verilir.

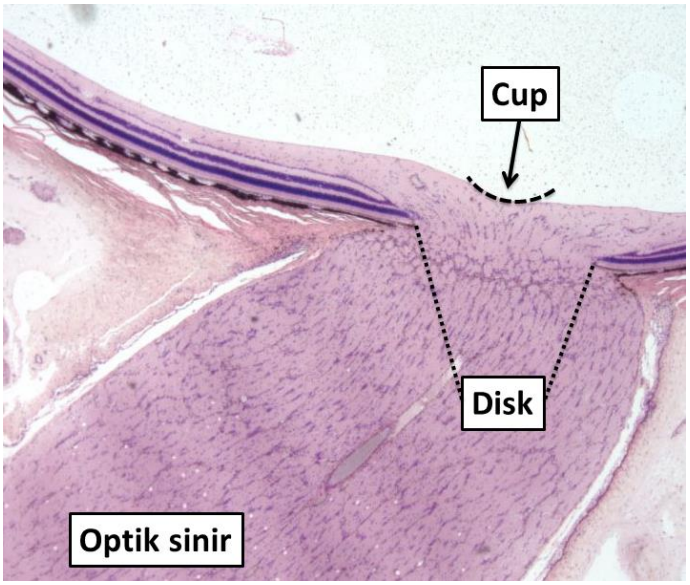

Normalde fizyolojik çukurun (*cup*) optik diske oranı (kap disk oranı, *cup-disc ratio*, CDR) 0.5'ten küçüktür. Yani, fizyolojik çukurun çapı optik diskin çapının yarısından daha azdır.

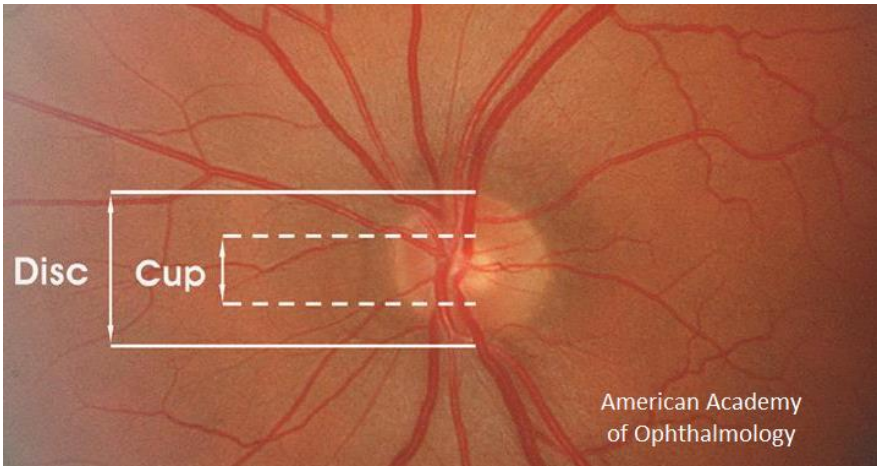

Fizyolojik çukur:disk oranının artması hastada glokom (göz tansiyonu, karasu) olabileceğini düşündürür.

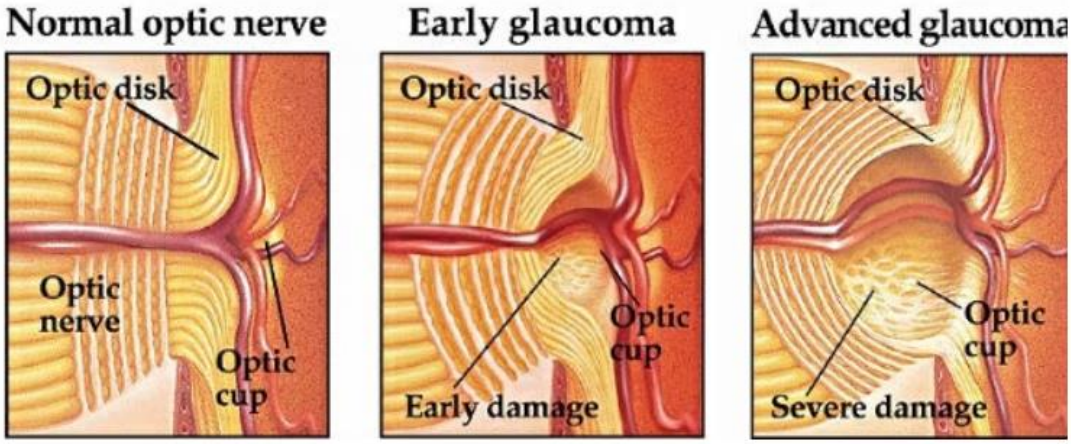

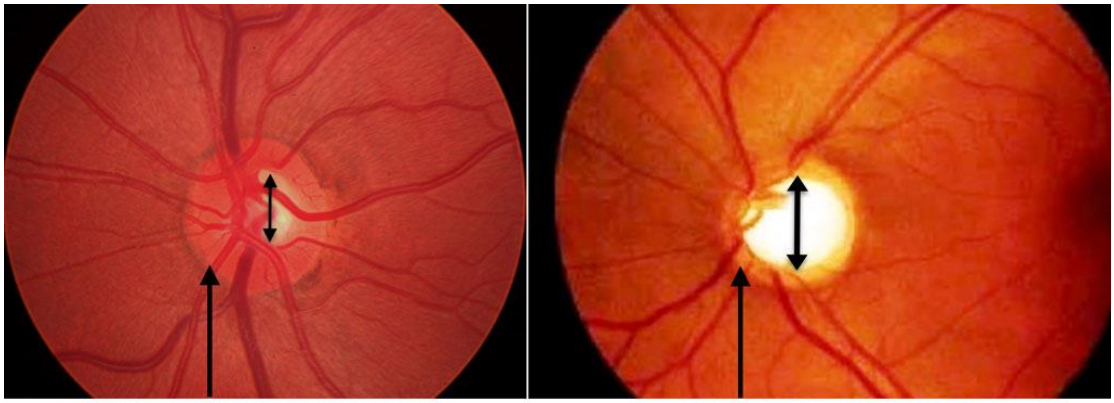

Normal optic nerve head Glaucomatous cupping

Optik sinir, her üç meningeal katmanla sarılı durumdadır ve optik sinirin çevresindeki subaraknoid alan beynin subaraknoid alanı ile devamlılık gösterir. Optik diskte çeşitli hastalıklara bağlı olarak ödem görülebilir. Kafa içi basıncının (*intracranial pressure, ICP*) artmasına[1] bağlı olarak görülen disk ödemine papilödem adı verilir. Kafa içinde sabit bir boşluk vardır ve bu boşluk beyin dokusu, kan ve beyin-omurilik sıvısı (BOS, *cerebrospinal fluid, CSF*) tarafından doldurulur. Kafa içinde herhangi bir bileşenin hacmi arttıkça, diğer bileşenlere baskı yapar. Tümör veya kanama gibi yer kaplayan lezyonlar kafa içi basıncını artırabilir.

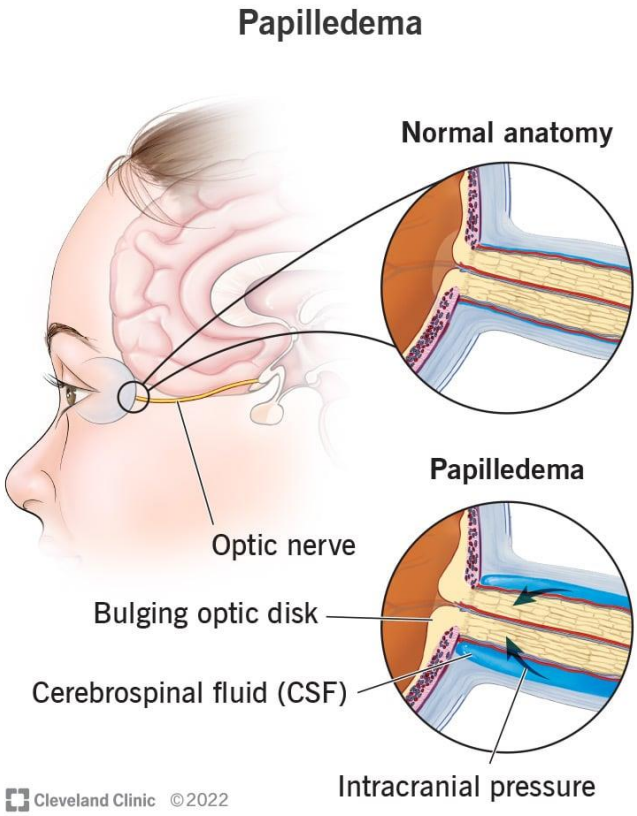

[1] Kafa içi basıncın arttığı durumlarda baş ağrısı, bulantı, kusma, kulak çınlaması gibi belirtiler görülebilmektedir.

Papilödem durumunda optik diskin kenarları keskinliğini kaybederek bulanıklaşır ve yükselir.

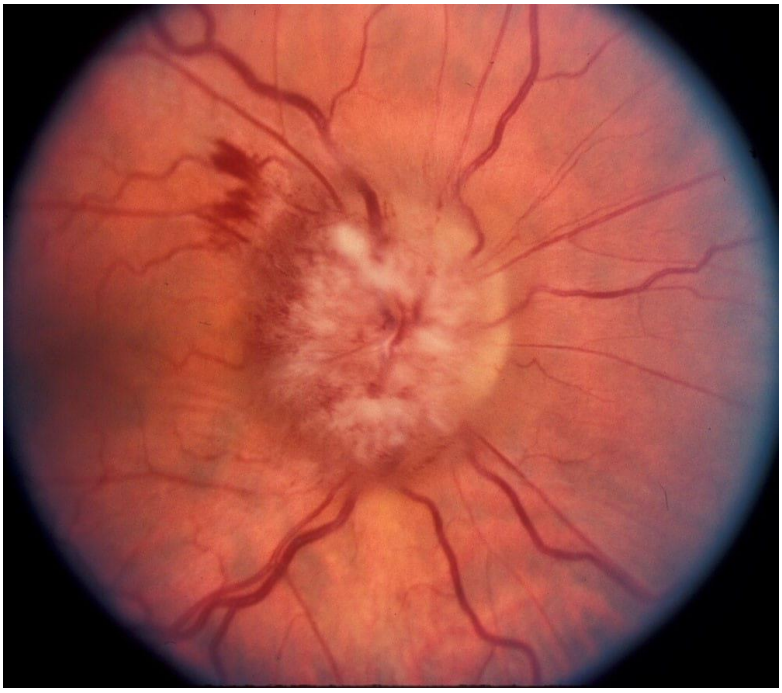

Maküla (*macula lutea*, sarı nokta, sarı leke, sarı benek), retinanın renkli görmeden sorumlu olan merkezi bölgesidir. Koni hücreleri esas olarak makülada bulunur ve bu hücrelerin konsantrasyonu merkeze doğru gidildikçe artar. Makülanın çapı yaklaşık olarak 5.5 mm kadardır. İçerdiği pigmentlerden ötürü koyu renkli gözükür. Makülanın ortasındaki, çapı yaklaşık olarak 1.5 mm kadar (optik diskten hafifçe daha küçük çaplı) olan çukur kısma fovea denilir.

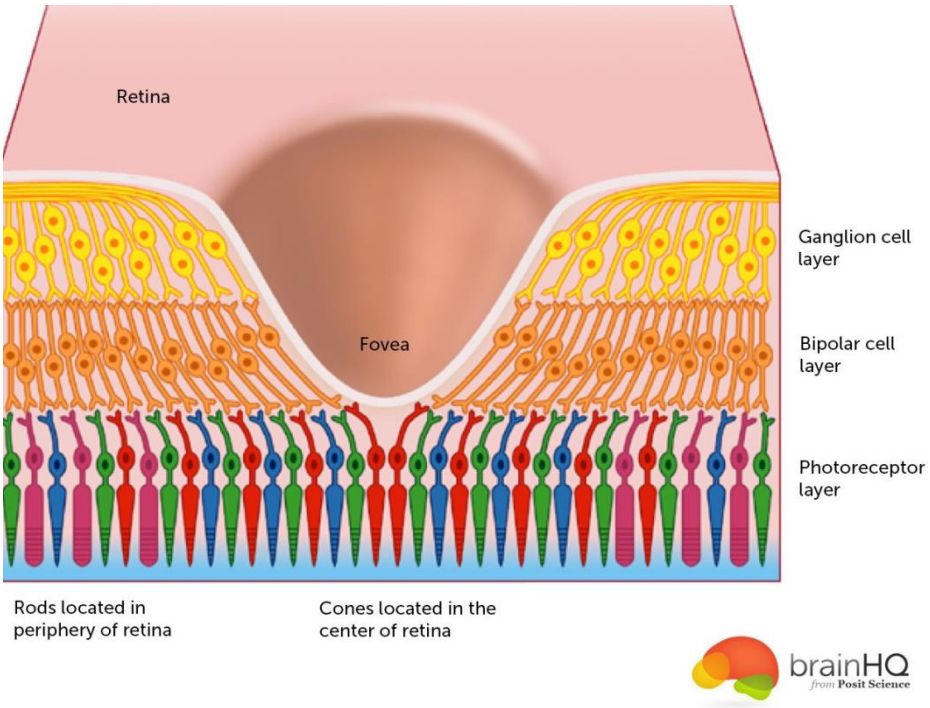

Foveanın ortasında foveola bulunur. Foveolada iç nükleer tabaka bulunmaz ve ışık direkt olarak fotoreseptör hücrelerinin oluşturduğu tabakaya ulaşabilir. Foveolanın çapı yaklaşık olarak 0.35 mm kadardır. En keskin görüş bu bölgede elde edilir.

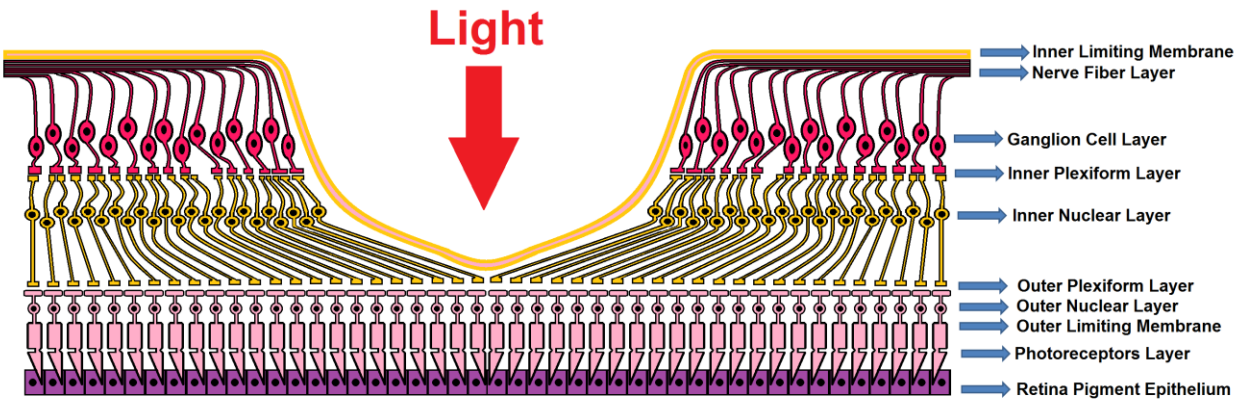

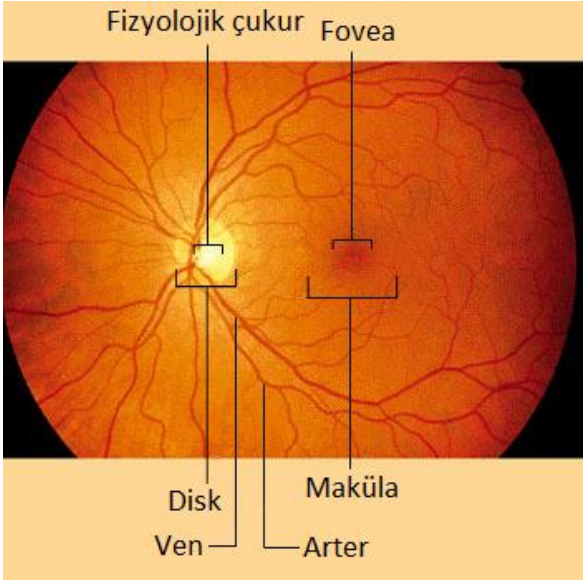

2. Oftalmoskop

Göz dibini (fundusu) incelemeye yarayan aletlere oftalmoskop (funduskop) adı verilir. Oftalmoskop ile yapılan göz dibi muayenesi de oftalmoskopi (funduskopi) olarak adlandırılır. Oftalmoskoplar iki kategoride ele alınır: direkt ve indirekt. Direkt oftalmoskopide herhangi bir yoğunlaştırıcı mercek (*condensing lens*) kullanılmaksızın retina doğrudan incelenmektedir. Ancak bu durumda küçük bir görüş alanı söz konusu olmaktadır. İndirekt oftalmoskopide ise periferal ışınları yakalayarak onları hekimin gözüne yönlendirmek ve böylece görüş alanını artırmak için "yoğunlaştırıcı mercekler" kullanılır. Direkt oftalmoskopi düz bir görüntü sağlarken, indirekt oftalmoskopide ters çevrilmiş bir görüntü oluşmaktadır. Direkt oftalmoskop kullanılırken, muayeneyi yapan hekim ile muayene edilen hasta birbirine çok yakın durur. İndirekt oftalmoskop kullanılırken ise, hekim ile hasta arasında belli bir mesafe olur.

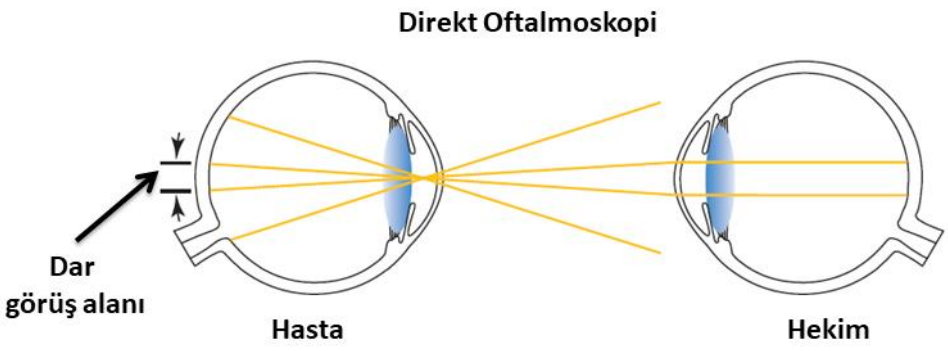

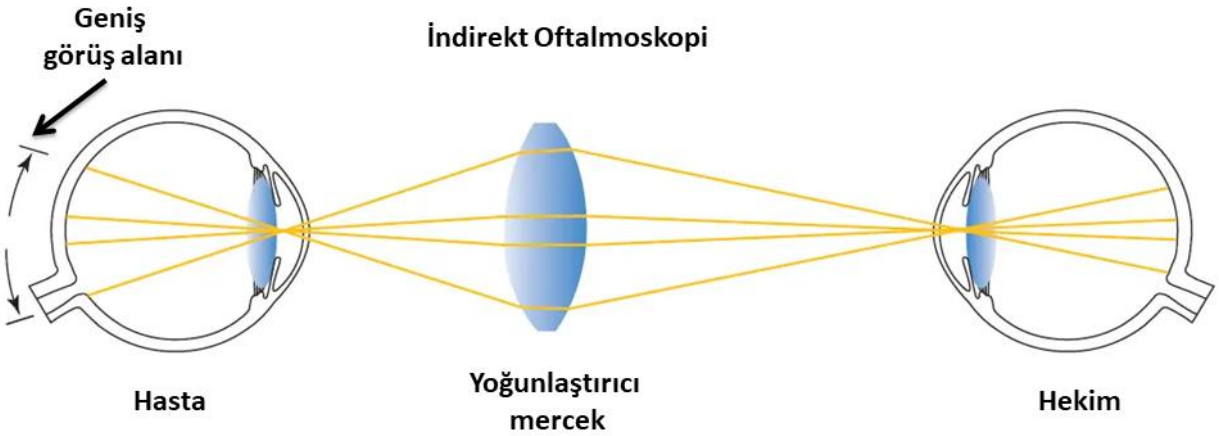

Direkt oftalmoskop, göz hastalıkları uzmanları dışındaki hekimler tarafından da rutin fizik muayene sırasında sıklıkla faydalanılan basit, ucuz, küçük boyutlu ve kullanımı kolay bir alettir. İndirekt oftalmoskoplar ise nispeten daha büyük boyutta olup, göz hastalıkları uzmanı olan hekimler tarafından kullanılmaktadır.

Direkt Oftalmoskop

İndirekt Oftalmoskop

Yarık bir lambadan (*slit lamp*) geçen ışığın ve bir mikroskobun kullanıldığı muayene cihazı ise slid-lamb biyomikroskop olarak adlandırılır ve göz hastalıkları polikliniklerinde yaygın olarak kullanılır. Slid-lamb indirekt oftalmoskopi için de mercekler kullanılır.

a. Direkt Oftalmoskobun Kısımları

Direkt oftalmoskoplar, bir aydınlatma kaynağı içerir ve gözlem penceresinden bakıldığında retinanın büyütülmüş bir görüntüsünün incelenebilmesini sağlar.

Direkt oftalmoskoplarda hastanın ve hekimin kırma kusurunun derecesine göre değiştirilebilen dioptri ayarı bulunur. Eğer hekimin ve hastanın gözünde kırma (refraksiyon) kusuru yok ise (yani emetrop iseler) oftalmoskoptaki diyoptri göstergesi (lens kadranı) "sıfır (0)" konumunda tutularak herhangi bir mercek olmaksızın retina incelenebilir. Eğer hekimde veya hastada bir kırma kusuru varsa, o takdirde diyoptri tekeri kullanılarak uygun lens seçilir.

Bunun için miyopluk durumunda eksi (kırmızı), hipermetropluk durumunda artı (yeşil veya siyah) değerler kullanılır. Örneğin, hekim 3 diyoptri miyop, hasta 2 diyoptri miyop ise kırmızı renkli (eksi) 5 değeri seçilir. Hekim 4 diyoptri hipermetrop, hasta 4 diyoptri miyop ise diyoptri göstergesi sıfır konumunda tutulur.

Direkt oftalmoskoplarda, kullanılan aletin modeline göre değişmekle birlikte, birtakım başka ayarlar yapılabilmektedir. Küçük ışık (*small light*), aydınlık bir odada iken göz bebeğinin çok daraldığı durumlarda kullanılır ve korneal parlamayı azaltmayı hedefler; geniş ışık (*large light*) midriyatik damlalar uygulanarak göz bebeği büyütüldüğünde tercih edilir; orta ışık (*medium light*) ise karanlık bir odada göz bebekleri genişletilmemiş kişilerde kullanılabilir. Bu sayede, ışığın büyüklüğü ve şiddeti göz bebeği boyutu ve ortamın aydınlığına göre ayarlanabilir. Yarım ışık (*half light*), katarakt veya başka bir sorun nedeniyle görüş yolunun kısmen engellendiği hastalarda ışığın herhangi bir yansıma olmaksızın açık kısımdan geçebilmesi için tercih edilir. Yarık/çizgisel (*slit*) ışık; kornea, lens ve retinadaki kontur düzensizliklerini (*contour abnormalities*) kontrol etmek için kullanılır. Mavi ışık (*blue light*), korneada aşınma ve ülser gibi durumların tespit edilebilmesi amacıyla floresan (*fluorescein*) boyamadan sonra kullanılır. Kırmızısız ışık/yeşil filtre (*red free light/green filter*), damarsal problemlerin anlaşılmasına yardımcı olur. Mesafeleri ölçmek içinse ızgara (*grid*) kullanılabilir.

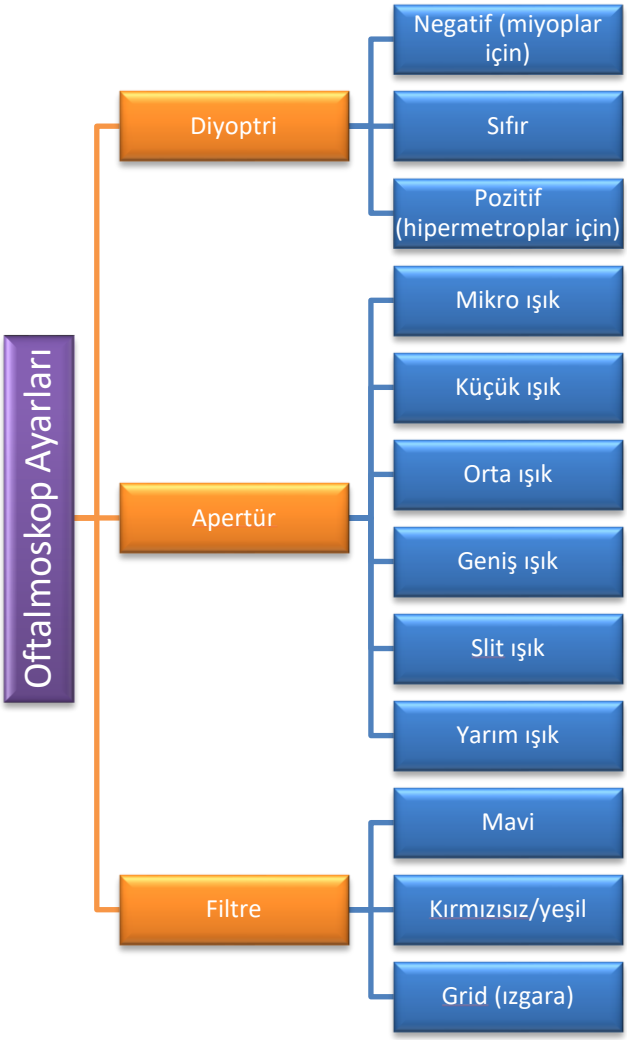

b. Direkt Oftalmoskobun Kullanımı

Direkt oftalmoskop ile göz dibi muayenesi kırmızı refleks[2] (kırmızı refle, *red reflex*) testi ile başlar. Bunun için diyoptri ayarı sıfırda iken, hastadan bir kol mesafesi kadar uzakta durulur ve oftalmoskobun gözlem penceresinden bakılarak oftalmoskobun ışığı temporalden hastanın gözüne doğru yönlendirilir[3].

Kırmızı refle alındıktan sonra, kırmızı refle takip edilerek fundusu incelemek için hastanın gözüne doğru yaklaşılır. Bu esnada kırmızı refle kaybedilirse tekrar bulunarak hastanın gözüne yaklaşılmaya devam edilir. Fundus muayenesi oftalmoskop hastanın gözünden yaklaşık olarak 3 ila 5 cm uzakta iken yapılır. Hastanın sağ gözü muayene ediliyorsa, oftalmoskop da sağ elle tutulur ve gözlem penceresinden sağ gözle bakılır. Diğer el, hastanın alnına konulur ve başparmakla hastanın gözünün açık kalması sağlanır.

[2] Refleksin rengi hastanın ten rengine göre değiştiğinden dolayı, kırmızı refleks yerine fundal refleks (*fundal reflex*) terimini kullanmak daha uygun olabilir.

[3] İki tarafı aynı anda değerlendirmek için oftalmoskobun ışığı her iki göze aynı anda tutulabilir. Kırmızı refleksin normal kabul edilebilmesi için, her iki gözde de olması ve ayrıca simetrik karakterde olması gerekir. Kırmızı reflekste azalma veya olmama durumu, koyu lekelerin görülmesi, beyaz refleksin varlığı veya reflekslerin asimetrisi ileri inceleme gerektirir.

Bir gözle oftalmoskoptan bakarken diğer gözün açık tutulması tavsiye edilir. Böyle yapmak, gözlerin yorulmasını önler.

Uygulama Basamakları:

1. Hastadan gözlüklerini (veya kontak lenslerini) çıkarması istenir.
    - Muayene eden hekimin de kendi gözlüklerini çıkarması daha uygundur.
2. Muayene odasının karanlık ya da loş olması sağlanır.
    - Karanlık ortam hastanın göz bebeklerinin büyümesini sağlayacaktır. Funduskopik muayene yapmak için midriyatik damla kullanmak, işlemi kolaylaştırsa da, şart değildir. Eğer odayı karanlık/loş hale getirmek mümkün değilse, oftalmoskobun ışığı azaltılmalıdır.
3. Hastadan karşıya bakması ve bakışlarını uzaktaki bir nesneye sabitlemesi istenir.
    - Hastalar yakındaki bir nesneye odaklanacak olurlarsa göz bebekleri daralır. Bu durum muayeneyi zorlaştırır. Hastalar uzaktaki bir nesneye baktıklarında ise göz bebekleri genişler. Bu da muayeneyi kolaylaştırır.
    - Hastanın gözlerini sabit tutmayıp hareket ettirmesi fundus muayenesini zorlaştırır.
4. Hekim hastanın, tam önünde değil, yaklaşık 15 derece kadar yanında durmalıdır.
5. Hastanın sağ gözü değerlendirilirken, oftalmoskop sağ elle tutulur, gözlem penceresinden sağ gözle bakılır; sol göz değerlendirilirken de sol el ve sol göz kullanılır.
    - Hekim gözünü oftalmoskoba en yakın mesafede (bitişik) tutar, başka bir ifadeyle oftalmoskop muayene yapan hekimin gözüne neredeyse temas edecek kadar çok yakın olmalıdır.
    - Oftalmoskobu tutmayan boştaki el hastanın kafasına konulur ve başparmak kullanılarak muayene sırasında hastanın kaşı yukarı doğru kaldırılır; böylece gözün açık kalması sağlanır. Boştaki eli hastanın alnına koymak aynı zamanda hastaya yaklaşırken çarpışma riskini de azaltır.
6. Oftalmoskobun diyoptri değeri işaret parmağı ile ayarlanır.
    - Eğer ön segment incelenecekse diyoptri göstergesi +10'a getirilir; eğer fundus incelenecekse sıfırda (0) tutulur. Ancak eğer hastada veya hekimde bir kırma kusuru varsa, söz konusu kırma kusurlarının değerleri toplanarak diyoptri göstergesi ayarlanmalıdır. Örneğin, hastada -2 miyopluk, hekimde +3 hipermetropluk varsa, oftalmoskobun diyoptri değeri fundusu incelemek için +1'e getirilmelidir.
    - Eğer hekimde kırma kusuru varsa ancak oftalmoskobu kullanırken bu kırma kusurunu düzelten gözlüğünü/kontak lensini çıkarmayacaksa, o takdirde hekimin kırma kusuru sıfır (0) kabul edilerek oftalmoskobun diyoptri değeri ayarlanır.
7. Oftalmoskobun gözlem penceresinden hastaya bir kol mesafesi kadar uzaktan bakılarak kırmızı refleks (fundal refleks) tespit edilir.
8. Kırmızı refleks takip edilerek, retina seçilene kadar temporalden hastaya yaklaşılır ve hastanın gözünden birkaç santimetre kadar uzaktan fundus muayenesi yapılır.

- Oftalmoskobu tutan elin serçe parmağı hastanın yüzüne dayanabilir ve bu sayede el ve oftalmoskop sabit tutulabilir.

9. Retinadaki herhangi bir damar görüldüğü zaman, damar yapılarının kalınlaştığı tarafa doğru oftalmoskop yönlendirilerek optik diske ulaşılır.
    - Bunun için damarların dallandığı yerlerde oluşan "V" harfine benzer şekiller de uçlardan tabana doğru takip edilebilir.
10. Optik disk renk (*colour*), kontur (*contour*) ve fizyolojik çukur (*cup*) açısından değerlendirilir. Buna "3 C" denir.
    - Optik sinir atrofisinde diskin rengi soluklaşabilir; papilödemde optik diskin rengi koyulaşabilir.
    - Optik diskin sınırları net olmalıdır. Sınırlar bulanık görünüyorsa, kafa içi basıncın artmasına bağlı oluşan papilödem varlığına işaret edebilir.
    - Kap:disk oranının artması (*cupping*) glokomu akla getirir.
11. Hastanın çeşitli yönlere bakması istenerek retinanın diğer kısımları değerlendirilir.
    - Retina arterleri venlerden daha ince ve daha parlak kırmızıdır.
12. Hastadan ışığa bakması istenir ve böylece maküla değerlendirilir.
    - Bu işlem hasta için rahatsız edici olabilir. O nedenle genellikle en sona bırakılır.
    - Maküla incelenirken hafif ışık kullanılmalıdır; aksi halde kuvvetli ışık göz bebeğinin daralmasına ve muayenenin güçleşmesine yol açar.

Yararlanılan Kaynaklar:

1. Dhoot R, Margolin E. Papilledema. Treasure Island (FL): StatPearls Publishing. 2023. PMID: 30855879.
2. Bezmialem Vakıf Üniversitesi Tıp Fakültesi. Tıbbi Beceriler Öğrenim Rehberi, Dönem 5. https://bezmialem.edu.tr/tip-fakultesi/tr/Sayfalar/tip-egitimi.aspx Son Erişim Tarihi: 18.10.2023
3. Topal E, Yakıncı C. Hekimlikte Temel Uygulamalar Rehberi. 3. Baskı. Malatya: İnönü Üniversitesi Yayınevi, 2021.
4. Pirgon Ö. Fizik Muayene Kitabı. Isparta: SDÜ Kitabevi, 2019.
5. Kaysı A, Molvalılar Senay. İç Hastalıkları (Semiyoloji). 3. Baskı. İstanbul: Alfa Yayınları, 2001.
6. Schneiderman H. The Funduscopic Examination. In: Walker HK, Hall WD, Hurst JW, editors. Clinical Methods: The History, Physical, and Laboratory Examinations. 3rd ed. Boston: Butterworths; 1990. PMID: 21250065.

Ekler:

Özet

Direkt oftalmoskopide izlenen basamaklar özetle şu şekilde olmaktadır:

Hastanın dik olarak oturtulması ve hastadan başı düz şekilde tam karşıdaki uzak bir noktaya bakmasının istenmesi

↓

Oftalmoskobun avuç içi ile tutulması, uygulayıcının ve hastanın kırma kusurunu giderecek şekilde işaret parmağı ile uygun diyoptriye ayarlanması ve oda ışığının azaltılması

↓

Sağ göz muayenesi için uygulayıcının sağ el ve sağ gözünü, sol göz muayenesi için sol el ve sol gözünü kullanması

↓

Oftalmoskobun uygulayıcının gözüne bitişik, hastanın gözünden bir kol mesafesi kadar uzakta tutulması ve bu şekilde kırmızı retina refleksi izlenerek retina seçilene kadar temporalden hastaya yaklaşılması

↓

Retina görüntüsü netleşince seçilen bir damarın kalınlaştığı yön takip edilerek optik diskin bulunması ve incelenmesi

↓

Hastayı uygun yöne bakması için yönlendirerek retinanın ve retinal damar yapılarının incelenmesi

↓

Hastayı oftalmoskobun direkt ışığına bakması için yönlendirerek makülanın incelenmesi

Kırmızı Refleks Testi

Kırmızı refleks testi, oftalmoskoptan gelen ışığın normalde şeffaf olan göz yapılarından (göz yaşı, kornea, aköz humor, lens, vitröz humor (camsı cisim) geçerek retinaya ulaşması ve buradan yansıyarak tekrar ilgili yapılardan geçmesi sonucu görülür. Dolayısıyla tüm bu yapılarda bir anormallik oluştuğunda normal kırmızı refleks bozulabilir. Örneğin, gözyaşında yabancı cisim varlığı, kornea yaralanmaları, katarakt, glokom, vitreus kanaması, retinoblastom ve retina dekolmanı durumunda normal kırmızı refleks görüntüsü bozulabilir.

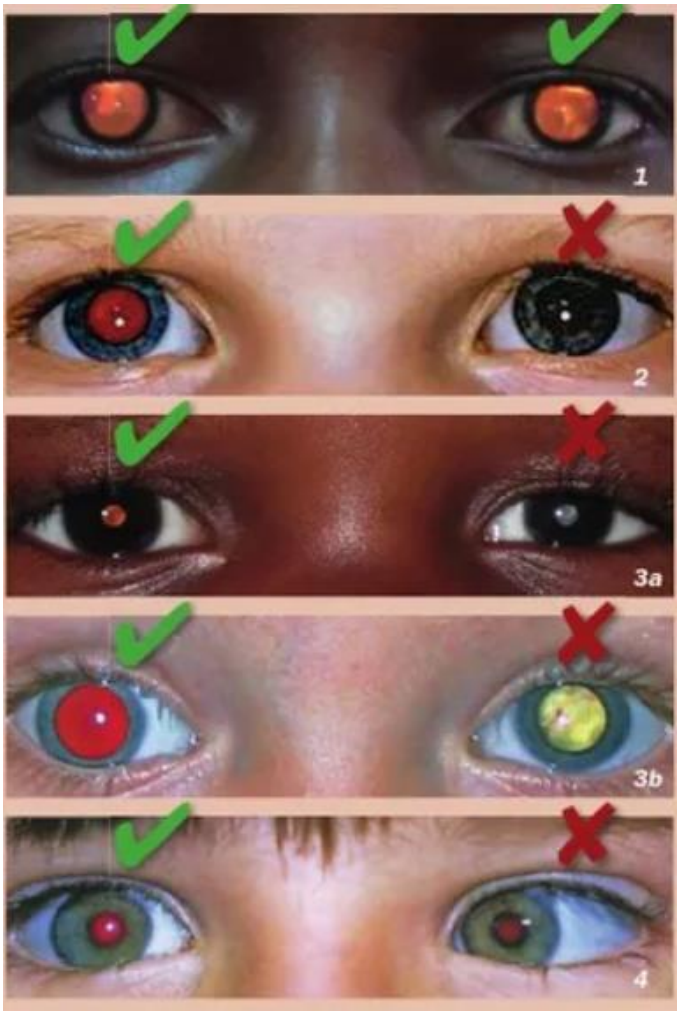

1: normal kırmızı refleks. 2: solda kırmızı refleksin olmadığı anormal durum. 3a: sol gözde katarakt nedeniyle oluşan beyazlık. 3b: sol gözde retinoblastoma nedeniyle normal rengin farklılaşması. 4. şaşılığa bağlı asimetrik görünüm.

Bazı Güvenlik Uyarıları

- Uzun süre yoğun ışığa maruz kalma retinaya zarar verebileceğinden dolayı, oftalmoskopla göz muayenesi yapılırken süreç gereksiz yere uzatılmamalı; parlaklık ayarı, değerlendirilmek istenen yapıların net bir şekilde görülebildiği seviyeyi aşmamalıdır.
- Oftalmoskop ampulünün değişimi sırasında, ampulü tutmadan önce, beş dakika kadar ampulün soğuması için beklenmelidir.