Endotrakeal Entübasyon Becerisi

Kullanılacak Araç-Gereçler: Endotrakeal entübasyon maketi, laringoskop, endotrakeal tüp, 10 cc'lik enjektör, sargı bezi

Anahtar Kelimeler: endotrakeal entübasyon (*endotracheal intubation*), laringoskop/larengoskop (*laryngoscope*), endotrakeal tüp (*endotracheal tube*), manşet/kaf (cuff), ekstübasyon (*extubation*)

Öğrenim Hedefleri:

- **Bilgi Hedefleri:**

– Endotrakeal entübasyonun avantajlarını sayabilme

– Endotrakeal entübasyonun ne zaman yapılması gerektiğini söyleyebilme

- **Beceri Hedefleri:**

– Endotrakeal entübasyon yapabilme

Ölçme-Değerlendirme:

Bilgi hedeflerine ulaşılıp ulaşılamadığı çoktan seçmeli teorik sınav ile, beceri hedeflerine ulaşılıp ulaşılamadığı ise uygulama yaptırılarak değerlendirilecektir.

Teorik Bilgi:

a. Endotrakeal Tüp: Endotrakeal tüp, akciğerlere oksijen sağlamak için ses telleri arasından trakeaya yerleştirilen tüptür. Bu tüp, ilaç uygulamaları için de kullanılabilir ve aynı zamanda kafı sayesinde akciğerleri mide içeriğinden korur. Endotrakeal tüpler kullanılırken çaplarına ve ilerletilecek olan mesafeye dikkat etmek gerekir. Endotrakeal tüplerin üzerinde yazan boyut mm cinsinden iç çapı gösterir. Örneğin, 6.5'lik endotrakeal tüpün iç çapı 6.5 mm'dir; dış çap ise bundan daha büyük olacaktır[1]. Tüpün iç çapı ne kadar küçük olursa, gaz akışına karşı o kadar fazla direnç gösterir. Bu nedenle genellikle hasta için uygun olan en büyük iç çaplı tüp kullanılmaya çalışılır[2].



[1] İç çapın yaklaşık %30-50 fazlası kadar.
[2] Endotrakeal tüp çapının uygunsuz şekilde geniş olması da aritenoid hasarı ve subglottik stenoz riskini artırır.

Yaş Grubu		İç Çap (mm)
Yenidoğan	<1000 gram	2.5
	1000-2000 gram	3
	2000-3000 gram	3.5
	>3000 gram	3.5 - 4
İnfant	<6 ay	3.5 - 4
	6 ay-1 yaş	4 - 4.5
Çocuk	1-2 yaş	4.5 - 5
	>2 yaş	Yaş/4 + 4 (kafsız tüpler için) Yaş/4 + 3.5 (kaflı tüpler için)
Erişkin	Kadın	7 - 8
	Erkek	8 - 8.5

Endotrakeal tüplerde distal uçtan başlayarak belli mesafelerle ayrılmış uzunluk işaretleri bulunur. Bu işaretler sayesinde endotrakeal tüpün hastanın ağzından itibaren kaç cm derinliğe ilerletildiği görülebilir. Ayrıca endotrakeal tüplerin ucunun nereye kadar uzandığını röntgen filmlerinde görebilmek için, üretim aşamasında radyoopak bir malzeme tüplerin uzunluğu boyunca lineer (doğrusal) şekilde içeriğe dahil edilir. İdeal olarak, yetişkinlerde[3] göğüs röntgeninde endotrakeal tüpün distal ucunun karinanın 4±2 cm üzerinde[4] olması istenir.

Yaş Grubu		Derinlik[5] (cm)
Yenidoğan		6 + ağırlık (kg)[6]
İnfant	<6 ay	10
	6 ay-1 yaş	11
Çocuk	1-2 yaş	12
	>2 yaş	Yaş/2 + 12 cm
Erişkin	Kadın	19-21
	Erkek	21-23

Endotrakeal tüplerin kafları (manşetleri), distal uçlarda bulunan şişirilebilir balonlardır. Pediatrik endotrakeal tüpler kafsız olarak da üretilebilmektedir. Şişirilmiş kaf, trakeal duvarda bir sızdırmazlık oluşturur; bu sayede mide içeriğinin trakeaya girmesi ve havanın faringeal bölgeye geri kaçışı engellenir. Kaf, pilot balona hava dolu şırınga takılarak şişirilir. Şırınga, hem pilot balonu hem de kafı şişirir. Kaf şiştiğinde şırınganın çıkarılması gerekir; aksi halde kaftaki hava şırıngaya geri dönebilir ve kaf sönebilir. Pilot balonun sertliğinin palpe edilmesi ile kaftaki basınç tahmin edilebilir[7]. Ancak bu subjektif bir değerlendirmedir ve yanıltıcı olabilir. Objektif bir değerlendirme için kaf manometreleri

[3] Çocuklarda trakea daha kısadır; endotrakeal tüpün ucunun karinanın 1,5 cm kadar yukarısında olması istenir.
[4] Daha dar bir ifadeyle karinanın 3-5 cm üzerinde.
[5] Tüpün distal ucundan dudak kenarına kadar olan mesafe.
[6] Örneğin; 3 kg ağırlığında bir bebek için 9 cm.
[7] Pilot balonun palpasyonu ile kaf basıncının doğru tahmin edilmesinin zor olması nedeniyle, özellikle uzun süreli entübasyonlarda trakeal hasar riskini azaltmak için manometre kullanımı tavsiye edilmektedir.

kullanılabilir[8]; bu şekilde kaf basıncı 25 cmH_2O civarında tutulabilir. Eğer pilot balon hava tutmuyorsa, kafın hasar gördüğü düşünülmelidir. Bazı tüplerde düşük hacimli yüksek basınçlı kaflar vardır, ancak yüksek hacimli düşük basınçlı kaflar daha çok tercih edilmektedir.

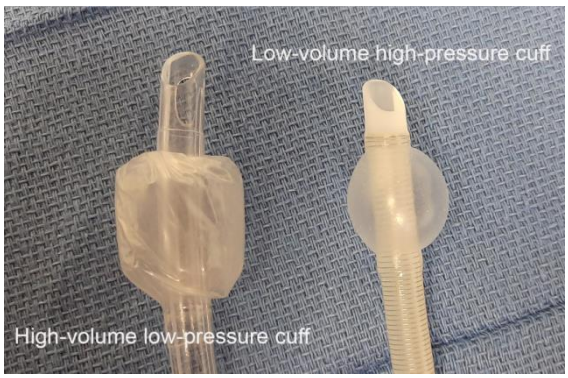

Ses tellerinden geçişi kolaylaştırmak için endotrakeal tüplerin uçları eğimli olur ve bu uç travma riskini azaltmak için yuvarlatılır. Distal ucun yan duvarında Murphy'nin gözü[9] olarak bilinen ikinci bir açıklık bulunur. Eğer distal uç herhangi bir nedenle (örneğin trakea duvarına veya karinaya temas ederek) tıkanacak olursa[10], Murphy'nin gözü sayesinde hava akışı devam eder. Murphy'nin gözü, tüpün tamamen tıkanmasını önleyen bir güvenlik mekanizmasıdır. Endotrakeal tüplerin proksimal ucundaki konnektör evrensel olarak standart ölçülerde[11] olur ve tüpün mekanik ventilatöre ya da ambu ucuna bağlanmasını sağlar.

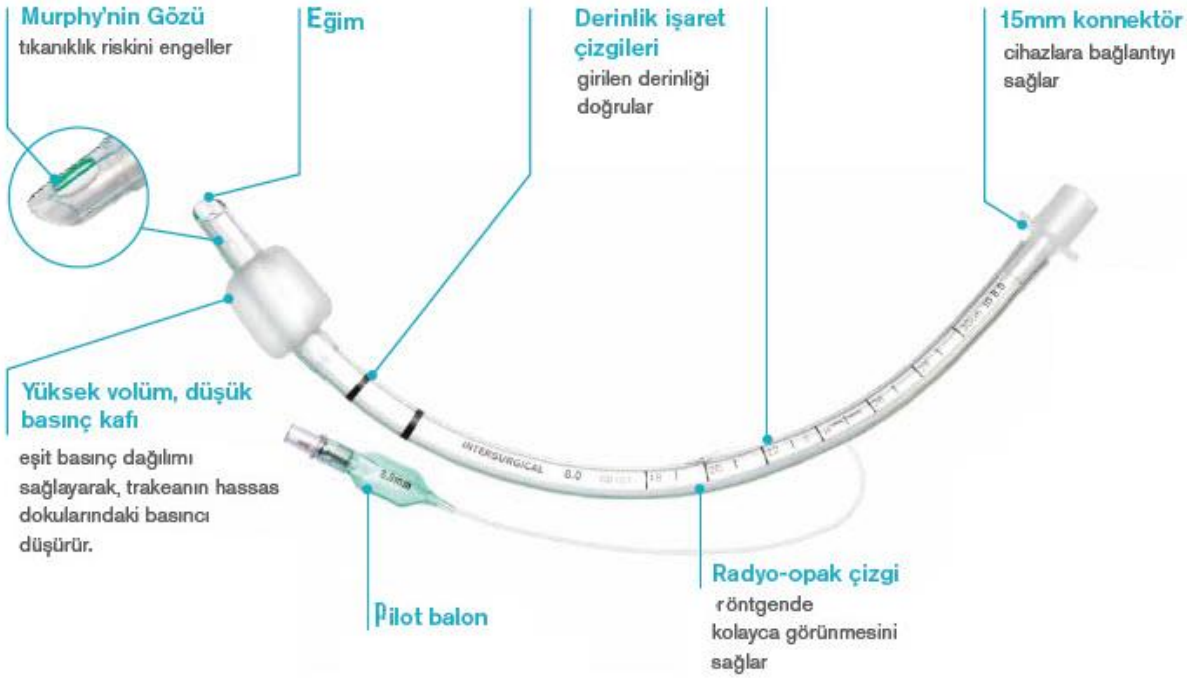

[8] Manometre: basınçölçer.

[9] Bu göz ilk olarak 1941 yılında İrlanda asıllı Amerikalı anestezi uzmanı Francis (Frank) John Murphy (1900–1972) tarafından önerilmiştir.

[10] Eğimli uç ses tellerinden geçişi kolaylaştırsa da trakeal duvarla temas ettiğinde tıkanma olasılığı daha yüksektir. Murphy'nin gözü, distal uçta bir tıkanıklık oluşması durumunda alternatif bir gaz geçiş yolu sağlar.

[11] Dış çapı: 15 mm.

Endotrakeal tüpler eğri şeklindedir. Bu eğriye Magill[12] eğrisi adı verilir. Eğri yapı, üst hava yolunun anatomisine uygun olduğu için, tüpün yerleştirilmesini kolaylaştırır. Tüm endotrakeal tüplerde stile (*stylet*) kullanımı önerilmektedir. Stilenin endotrakeal tüpün ucunda bulunan Murphy'nin gözünden daha distale geçmediğinden emin olunmalıdır. Tüp trakeaya tam olarak ilerletilmeden önce, stilenin bir iki cm kadar geri çekilmesi, endotrakeal tüpün ucunu daha yumuşak hale getirir ve tüpün trakeaya ilerletilmesi esnasında trakeanın zarar görme riskini azaltır.

b. Laringoskop: Laringoskop, larinksi (gırtlağı) gözlemlemeye yarayan ve çeşitli türleri olan bir cihazdır. Bir laringoskop, uzun bir sap/kulp (*handle*) ve üzerinde küçük bir ışık kaynağı bulunan bir bıçaktan[13] (*blade*) oluşur. Laringoskoplarda en sık kullanılan iki bıçak türü düz olan Miller[14] ve kavisli olan Macintosh[15] bıçaklardır. Düz bıçaklar genellikle pediatrik anestezide tercih edilir. Macintosh bıçağın kullanımı nispeten daha kolaydır. Macintosh bıçağıyla yapılan laringoskopide bıçak vallekulaya[16] sokulurak hiyoepiglottik ligamente (*hyoepiglottic ligament*)[17] doğru bastırılır ve epiglot kaldırılarak vokal kordlar açığa çıkarılır. Miller bıçaklarda ise uç kısım epiglottisi de içine alacak şekilde yerleştirilir.

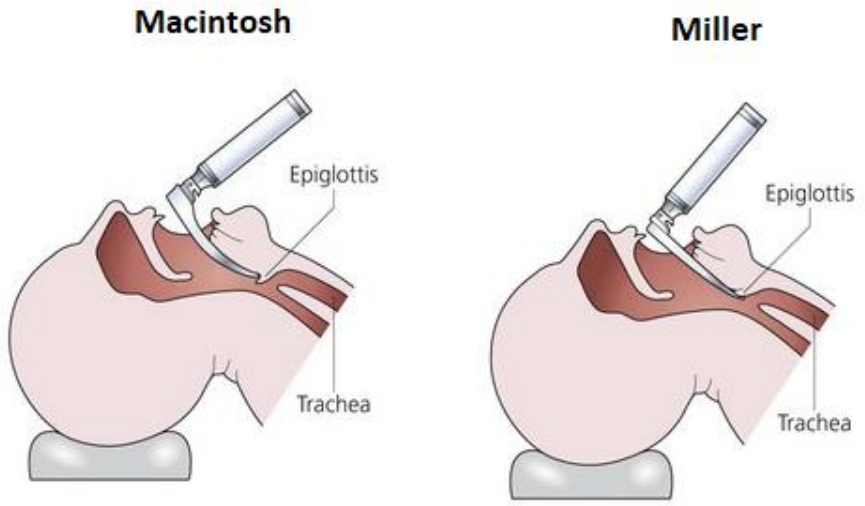

Laringoskop bıçağı çeşitli bileşenden oluşur. Spatula bıçağın dil ile temas halinde olan yüzüdür. Spatulanın arkasındaki yüz ise, endotrakeal tüpü yönlendirmeye yarar ve kılavuz (*guide*) olarak adlandırılır. Flanş (*flange*) dili yönlendirmeye yardım eder ve endotrakeal

[12] Ivan Whiteside Magill (1888-1986), İrlandalı bir anestezi uzmanıdır. Araştırma amacıyla kullandığı tüpler bir rulodan kesildiği için doğal bir eğriliğe sahipti. Magill, bu doğal eğriliğin tüpün trakeaya yerleştirilmesini kolaylaştırdığını fark etmiştir. Bu nedenle endotrakeal tüplerin sahip oldukları eğrilik "Magill eğrisi" olarak adlandırılmaktadır.

[13] Pala da denir.

[14] Miller bıçağı, 1941 yılında Amerikalı anestezi uzmanı Robert Arden Miller (1906–1976) tarafından dizayn edilmiştir. Günümüzde en yaygın kullanılan düz bıçak türüdür; 0'dan (prematüre) 5'e kadar değişik boyutlarda üretilmektedir.

[15] Macintosh bıçağı, 1943 yılında Yeni Zelandalı anestezi uzmanı Robert Reynolds Macintosh (1897–1989) tarafından dizayn edilmiştir. Günümüzde en yaygın kullanılan kavisli bıçak türüdür.

[16] Vallekula (*vallecula*), küçük çukurluk (çukurcuk) anlamına gelir. Epiglot çukurcuğu (*vallecula epiglottica*), epiglottis ile dil kökü arasında kalan mukoza kaplı çukurcuktur.

[17] Hiyoepiglottik ligament vallekula mukozasının altından geçer ve hiyoid kemiği epiglottise bağlar.

tüpün geçmesi için gerekli açıklığı korur. Endotrakeal tüp, kılavuz ve flanşın oluşturduğu açıklıktan ilerletilir. Kavisli bıçaklarda uç kısım, vallekulanın zarar görme riskini azaltmak için iyice yuvarlatılmış atravmatik bir tasarıma sahiptir.

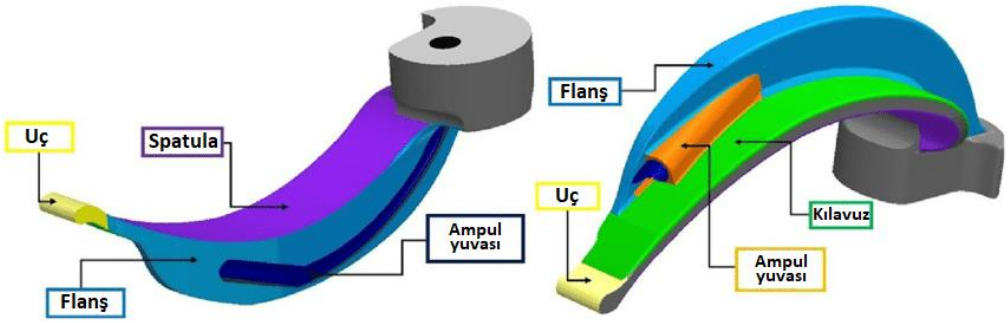

c. Endotrakeal Entübasyon: Endotrakeal tüp, hastaya verilen havanın doğrudan trakeaya ulaşmasını sağlar ve kafı sayesinde havanın geri kaçmasını da engeller. Böylece hem akciğerlerde daha iyi bir havalanma sağlanmış, hem de havanın özofagus yoluyla mideye kaçması (gastrik insüflasyon[18]) önlenmiş olur. Mideye hava girişi, gastrik regürjitasyon[19] ve böylece aspirasyon riskini artırır. Ventilasyon için balon-valf-maske (ambu) kullanılmasının, ventilasyon sırasında kalp masajına ara verilmesi ve mideye hava kaçması gibi birtakım dezavantajları vardır. Bu dezavantajlar, süreç uzadıkça daha kritik hale gelir. Bu nedenle kardiyopulmoner arrest sırasında sürecin uzayabileceğini düşündürtecek durumlar ortaya çıktığında (ritim kontrolünde şoklanamaz ritimler görülmesi ya da ilk şokun başarısız olduğunun anlaşılması), hastaya maske ile soluk vermek yerine, endotrakeal tüp takmanın daha uygun olacağı düşünülmektedir. Laringoskopi için kalp masajına ara verilmemelidir. Tüp takılırken kalp masajına ara verilmemesi ya da verilecek aranın 5 saniyeden daha fazla olmaması tavsiye edilir. Balon-valf aleti maske ile kullanıldığında, erişkin hastalarda 30 kalp masajı sonrası 2 soluk verilirken; balon-valf endotrakeal tüp ile kullanıldığında, kesintisiz kalp masajı ile eş zamanlı olarak her 6 saniyede bir soluk verilebilir. Bebeklerde ve çocuklarda, birden fazla kurtarıcı olduğunda, kalp masajı:ventilasyon oranı maske ile 15:2 olurken; endotrakeal tüp takıldığında kalp masajlarına ara vermeksizin her 2-3 saniyede bir soluk verilebilir.

Uygulama Basamakları:

1. Eller yıkanır ve eldiven giyilir.
2. Hastanın baş tarafına geçilir ve başa uygun pozisyon verilir.
    a. Hastanın başına, boynun önde, başın ise ekstansiyonda olduğu koklama (*sniffing*) pozisyonu verilir. Bunun için başın altına bir yastık/altlık konularak baş yükseltilir ve daha sonra ekstansiyona getirilir. Servikal travması olan hastalarda baş-boyun hareketleri yapılmamalıdır.

[18] Gastrik insüflasyon: Mideye hava girmesi.
[19] Gastrik regürjitasyon: Mide içeriğinin özofagusa kaçması.

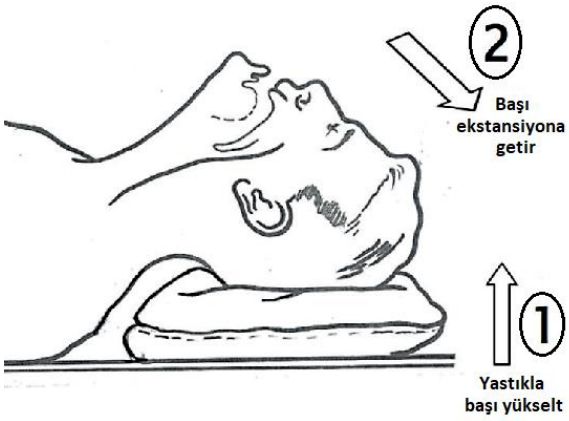

b. Konumlandırma tüm hastalarda işlemi kolaylaştırır, ancak özellikle obezlerde çok önemlidir. Bu tip hastalarda, servikal patoloji yoksa, hastanın yan tarafından bakıldığında dış kulak deliği (*external auditory meatus*) ile sternal çentiğin (*sternal notch*) yatay olarak aynı hizada olması, laringoskopi için ideal bir pozisyon sağlar. Bunun için başı ve omuzları yükseltmek gerekir.

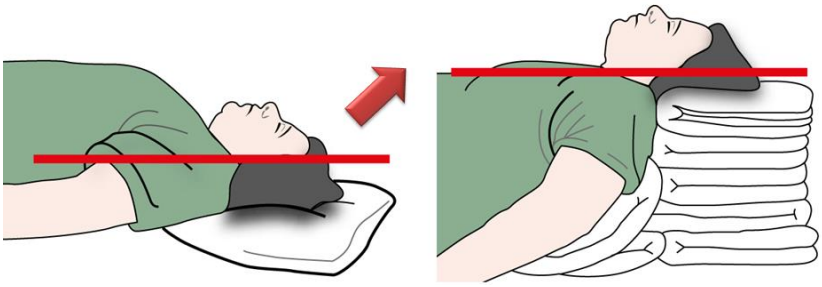

3. Eğer gerekliyse ağız ve farinks (yutak) temizlenir.
4. Sağ elle hastanın ağzı sağ taraftan açılır.
   a. Bu amaçla "makas (*scissor*) tekniği" kullanılabilir. Bu teknikte, başparmak ve orta parmak birbiri üzerinde kaydırılır; başparmak mandibüler dişlere, orta parmak maksiller dişlere bastırılır[20]. Bu işlem sırasında hastanın ağzı olabildiğince geniş açılır ve parmaklar da hastanın ağzının olabildiğince sağ tarafına yerleştirilir; bu sayede laringoskop bıçağının yerleştirileceği uygun genişlikte bir alan açılmış olur.

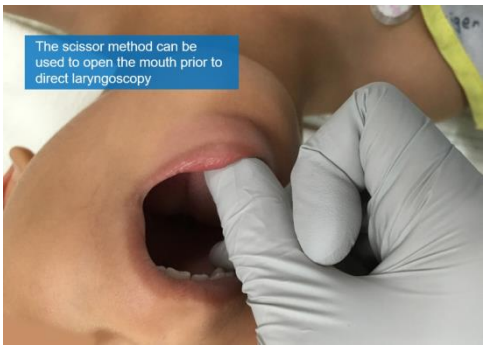

[20] Boşta kalan işaret parmağı ile dudak itilerek, dudağın bıçak ve dişler arasında kalıp sıkışması önlenebilir.

5. Laringoskobun sapı sol elle tutularak uygun boyutlardaki bıçak ağzın sağ tarafından[21] dili sola itecek şekilde dil üzerinden kaydırılarak yavaşça içeri sokulur ve epiglottisin köküne (yani vallekulaya) kadar ilerletilir.
    a. Sapın, bıçağa yakın bölgeden tutulması tavsiye edilir.

    b. Hastanın yaş grubuna uygun boyutta bıçak seçilmelidir.

Yaş Grubu	Bıçak/Pala
Prematür	Miller 0
Yenidoğan	Miller 0-1
1 ay-2 yaş	Miller 1
2-6 yaş	Macintosh 2
6-12 yaş	Macintosh 2-3
>12 yaş çocuk	Macintosh 3
Erişkin	Macintosh 3-4

6. Laringoskobun sapı yukarı ve ileriye doğru kaldırılır ve ses telleri (vokal kordlar) görünür hale getirilir.
    a. Hastanın üzerine doğru eğilmek doğru değildir. Bu hareket omuzlarla uygulanabilecek kuvveti azaltır. Dirsekler de dışa/yanlara doğru açılmamalıdır/kaldırılmamalıdır. Dirseklerin vücuda yakın tutulması laringoskobun kaldırılmasını kolaylaştırır.

[21] Laringoskobun ortadan değil ağzın sağından ilerletilmesi, dilin bir kenara kaydırılmasını ve böylece larinksin daha iyi görünmesini sağlar, erişim mesafesini kısaltır (azı dişleri larinkse kesici dişlere göre daha yakındır) ve diş hasarı riskini azaltır (kesici dişlere göre azı dişleri daha dayanıklıdır). Bıçağın dilin sağına değil de ortasına konulması halinde, dilin her iki tarafta da toplanması ve böylece hem görüşü engellemesi hem de tüpün takılmasına engel olması söz konusu olacaktır. İdeal olan, bıçağı dilin sağına yerleştirip ardından dili sola doğru kaydırarak yoldan çekmektir; bu hareket doğru yapılırsa işlemin sonunda bıçak orta hatta konumlandırılmış olur.

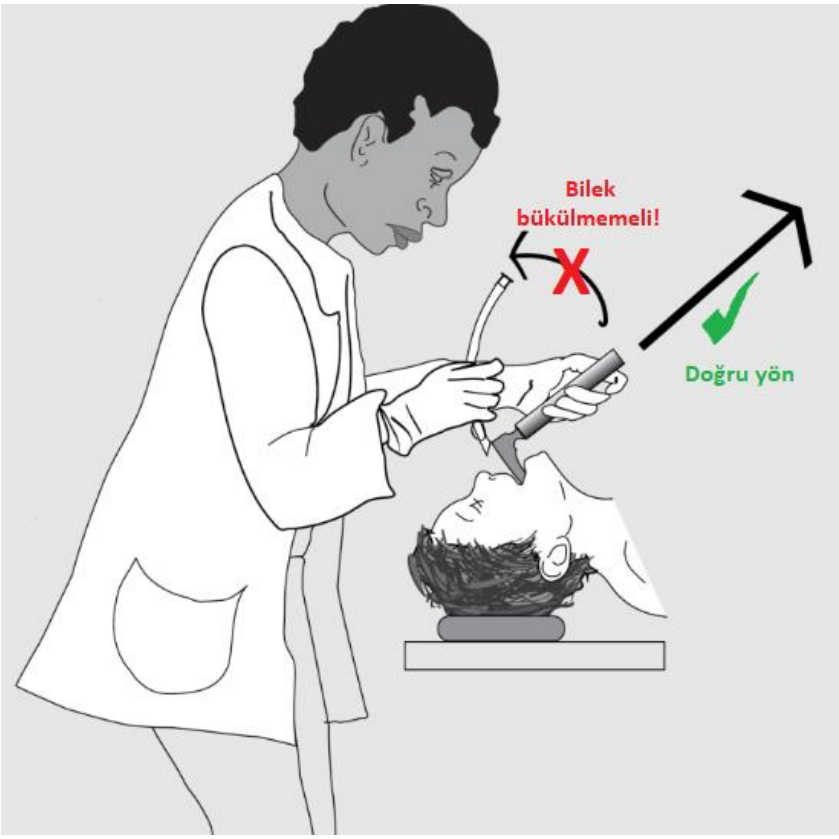

b. Larinks iyi görülemiyorsa, dışarıdan larinkse "arkaya, yukarıya ve sağa" doğru baskı uygulanarak görüş iyileştirilmeye çalışılabilir.

7. Uygun boyuttaki endotrakeal tüp sağ elle tutularak ses telleri arasından geçirilir ve trakeaya yerleştirilir. Bu esnada laringeal yapılara zarar vermemeye özen gösterilmelidir.
    a. Endotrakeal tüplerin iç çapları 2.5-9.5 mm aralığında değişir. Yetişkin erkekler için 8 ve 8.5 mm, kadınlar için 7-8 mm iç çaplı endotrakeal tüpler tercih edilir. Çocuklar için kafsız[22] tüp çapının yaş/4 + 4 mm; kaflı tüp çapının yaş/4 + 3.5 mm kadar olması önerilir. Çocuklarda pratik olarak, endotrakeal tüpün dış çapının çocuğun serçe parmağının kalınlığı kadar olması esas alınabilir.
    b. Endotrakeal tüp toplamda[23] yetişkin erkekler için 21-23 cm, kadınlar için 19-21 cm, çocuklar için yaş/2 + 12 cm kadar ilerletilir[24]. Endotrakeal tüp ilerletildiğinde, tüplerin üzerinde bulunabilen işaret çizgisi ses telleri hizasında olmalı ve tüpün kafı ses tellerinin altına inmiş olmalıdır.
8. Tüp dikkatlice yerinde tutularak, laringoskobun bıçağı ağızdan çıkarılır.
9. Tüp dikkatlice yerinde tutularak, stile çıkarılır.

---

[22] Çocuklarda ses tellerinin altındaki hava yolu üst kısma göre daha dardır ve bir huniye benzer. Bu nedenle, tarihsel olarak, pediatrik endotrakeal tüpler, kafın basınç nekrozu oluşturarak trakeaya zarar vereceği korkusuyla, kafsız olarak üretilmiştir. Günümüzde, yenidoğan hastalar dışında, bu uygulama büyük ölçüde terk edilmiştir. Artık 3 kg üzerindeki çocuklar ve erişkinlerde kaflı tüplerin kullanılması tavsiye edilmektedir.

[23] Tüpün distal ucundan dudak kenarına kadar olan mesafe.

[24] Çocuklarda, pratik olarak, ilerletilecek derinlik tüp boyutunun kabaca 3 katı alınabilir. Örneğin, 4.0'lık bir tüp için derinlik 12 cm alınabilir.

10. Her iki akciğerin apeks ve bazalleri stetoskopla dinlenerek akciğerlerin eşit şekilde havalandığı teyit edilir[25].
11. Enjektöre çekilmiş hava ile tüpün kafı şişirilir.
    a. Düşük basınçlı yüksek hacimli kafların kullanılması önerilmektedir.
    b. Endotrakeal tüp kafı, ventilasyon sırasında geriye doğru hava kaçışını önler ve aynı zamanda mide içeriği gibi yabancı maddelerin solunum sistemine çekilmesini (yani aspirasyonu) engeller.
    c. Kaf, pilot balon kulak memesi kıvamında olacak şekilde şişirilmelidir. Ayrıca, daha objektif bir değerlendirme için, pilot balona manometre bağlanarak basınç ölçümü de yapılabilir ve bu şekilde kaf basıncı 25 cmH_2O civarında tutulabilir.

12. Endotrakeal tüpün ısırılmasını önlemek için orofaringeal hava yolu yerleştirilir ve tüp sabitlenir. Tüpü sabitlemek için plaster, sargı bezi veya özel olarak üretilmiş endotrakeal tüp sabitleyiciler kullanılabilir.

Yararlanılan Kaynaklar:

1. Topal E, Yakıncı C. Hekimlikte Temel Uygulamalar Rehberi. 3. Baskı. Malatya: İnönü Üniversitesi Yayınevi, 2021.
2. Ahmed RA, Boyer TJ. Endotracheal Tube. 2023. In: StatPearls [Internet]. Treasure Island (FL): StatPearls Publishing; 2023. PMID: 30969569.
3. Peterson K, Ginglen JG, Desai NM, Guzman N. Direct Laryngoscopy [Internet]. StatPearls. 2023. Available from: http://www.ncbi.nlm.nih.gov/pubmed/30579093
4. Lynn P, Taylor's Clinical Nursing Skills, Third Edition, çev. editörü Bektaş H. Ankara: Nobel, 2015.

[25] Endotrakeal tüp takıldıktan sonra, kalp masajı kesintisiz devam ederken, erişkin hastalara her 6 saniyede bir, bebeklere ve çocuklara her 2-3 saniyede bir balon-valf (ambu) ile soluk verilebilir.

5. Akoğlu H. Endotrakeal Tüp. 9 Ocak 2015. Acilci.net [İnternet]. https://acilci.net/endotrakeal-tup/
6. Soltani AE, Maleki A, Espahbodi E, Goudarzi M, Ariana P, Takzare A. Comparison of the Laryngoscopic View using Macintosh and Miller Blades in Children Less than Four Years Old. J Med Life. 2020;13(3):431-434. doi: 10.25122/jml-2020-0039. PMID: 33072220; PMCID: PMC7550157.
7. Siegmueller C. Endotracheal tubes. University of California San Francisco [Internet]. https://aam.ucsf.edu/endotracheal-tubes [Son Erişim Tarihi: 6.7.2023]
8. Whitten CE. Anyone Can Intubate. 5th Ed. San Diego, California: Mooncat Publications, 2013.

Ekler:

Entübasyonda Ellerin Sıralı Kullanımı

- Sol elle hastanın başı ekstansiyona getirilir; sağ el boşta kalır.
- Sağ elle hastanın ağzı açılır; bu esnada hastanın başı geriye doğru eğik vaziyette tutulur; sol el boşta kalır.
- Sol elle laringoskop yerleştirilir ve ardından kaldırma hareketi yapılarak tüpün yerleştirileceği açıklık sağlanır; sağ el boşta kalır.
- Sağ elle endotrakeal tüp takılır.

Entübasyon Sırasında Yapılan Duruş Hataları

Simülatör ile Gerçek Hastalar Arasındaki Farklılıklar

1. Simülatörlerde ağız genellikle açık şekilde üretilir. Gerçek hastalarda ağzı açmak gerekir.
2. Simülatörlerde laringeal yapıları görmek kolaydır. Gerçek hastalarda çevre yapıların görüşü engelleme riski yüksektir.
3. Simülatörlerde kafa hafiftir. Gerçek hastalarda kafa ağırdır ve kafanın yönlendirilmesi genellikle zordur.
4. Simülatörlerde anatomik yapıları ayırt etmek kolaydır. Gerçek hastalarda anatomik yapıları ayırt etmek zor olabilir.
5. Simülatörün dilini yönlendirmek zordur, ancak dil görüşü engeleyici özellik göstermez. Gerçek hastalarda dil yumuşaktır, dilin uygun şekilde yönlendirilmesi gerekir; aksi halde hastanın dili görüşü engelleyecektir.

Tüpü Trakea Yerine Özofagusa Yerleştirme

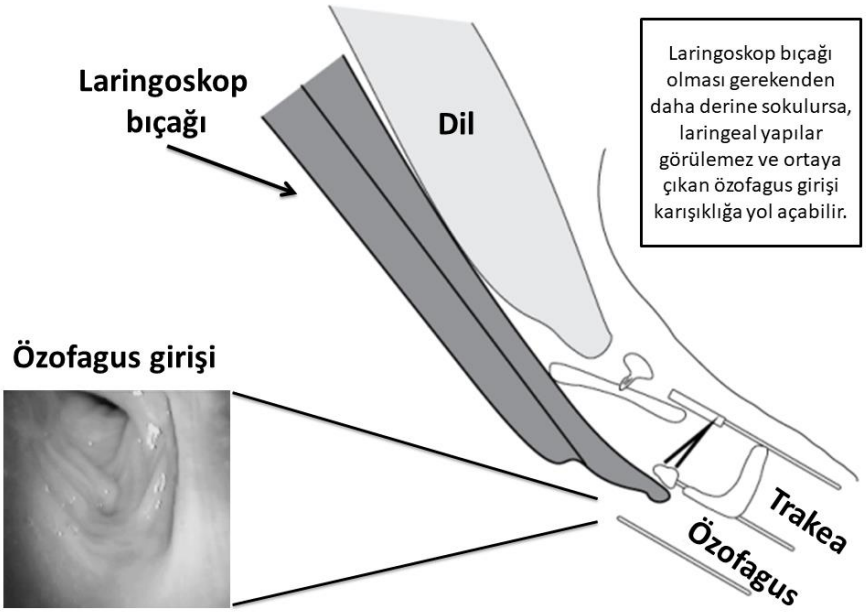

Orofaringeal Hava Yolu Yerleştirme

Orofaringeal hava yolu (*oral airway*)[26], dilin geriye yer değiştirmesini engellemek ve böylece hava yolu açıklığını sağlamak için kullanılır. Balon-valf-maske ventilasyonu sırasında kullanılmalıdır. Ayrıca, endotrakeal tüpün ısırılmasını önlemek için de kullanılır. Orofaringeal hava yolu yerleştirebilmek için hastanın bilincinin kapalı olması ve öğürme (İngilizce *gag*) refleksinin olmaması gerekir[27]. Yerleştirilecek orofaringeal hava yolu için uygun boyut, hastanın ağzının köşesi ile çene açısı (İngilizce *angle of the jaw*)[28] arasındaki mesafedir. Uygun boyuttaki orofaringeal hava yolununun ucu hastanın dil köküne kadar uzanır. Orofaringeal hava yolu gerekenden daha uzun olduğunda epiglotu iterek laringeal girişi kapatabilir. Gerekenden daha kısa orofaringeal hava yolu ise dilin geriye doğru hareketini engelleyemez, hatta kendisi dili geriye doğru itebilir.

[26] Amerikalı anestezi uzmanı Arthur Ernest Guedel (1883-1956) tarafından tasarlandığı için Guedel hava yolu olarak da bilinir.
[27] Aksi halde, öğürme refleksini uyarmadıkları için nazofaringeal hava yolu tercih edilir.
[28] "*Angle of the mandible*" ya da "*gonial angle*" olarak da bilinir.

Orofaringeal hava yolu yerleştirilirken, öncelikle konkav (içbükey) yüz kafaya doğru bakacak şekilde ağza sokulur; ardından ilerletilirken 180 derece döndürülür[29,30].

Tamamen yerleştirildiğinde hava yolunun flanşı hastanın dudaklarına dayanmalıdır. Çıkarılırken döndürülmeden çekilip çıkartılır.

Yaş Grubu	Boyut
Yenidoğan	000
İnfant	00
Çocuklar	0 veya 1
Gençler	2 (beyaz)
Erişkin (kadın)	3 (yeşil)
Erişkin (erkek)	4 (sarı) veya 5 (kırmızı)

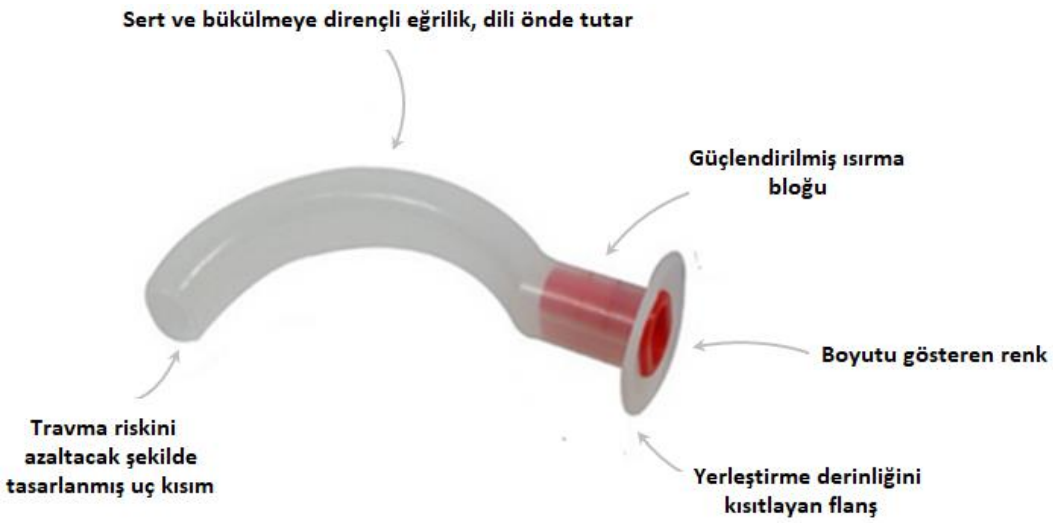

[29] Bu teknik, yerleştirme sırasında orofaringeal hava yolunun dili geriye doğru itmesini önler.

[30] Alternatif olarak, konkav yüz kulağa doğru bakacak şekilde ağza sokulur; ardından ilerletilirken 90 derece döndürülür. Bu teknik ile damak yaralanması riski bertaraf edilmiş olur. Bir diğer seçenek, abeslang ile dile bastırırken, hava yolunu içbükey uç ağız tabanına bakacak şekilde ilerleterek yerleştirmektir. Abeslang (dilbasar) kullanmak, yerleştirme sırasında hava yolunun dili geriye doğru itmesini önleyecektir.