Diyapazon Kullanma Becerisi

(Weber ve Rinne Testleri)

Kullanılacak Araç-Gereçler: 512 Hz diyapazon[1]

Anahtar Kelimeler: diyapazon/ayarlama çatalı[2] (*diapason, tuning fork*), Weber testi (*Weber test*), Rinne testi (*Rinne test*), iletim tipi işitme kaybı (*conductive hearing loss*), sensörinöral işitme kaybı (*sensorineural hearing loss*), hava yolu (*air conduction*), kemik yolu (*bone conduction*).

Öğrenim Hedefleri:

- **Bilgi Hedefleri:**

Diyapazonun kısımlarını sayabilme, diyapazon kullanım ilkelerini söyleyebilme, işitme kayıplarını sınıflandırabilme, Weber testini açıklayabilme, Rinne testini açıklayabilme

- **Beceri Hedefleri:**

Weber testi yapabilme, Rinne testi yapabilme

Ölçme-Değerlendirme:

Bilgi hedeflerine ulaşılıp ulaşılamadığı çoktan seçmeli teorik sınav ile, beceri hedeflerine ulaşılıp ulaşılamadığı ise uygulama yaptırılarak değerlendirilecektir.

Teorik Bilgi:

1. Kulağın Yapısı

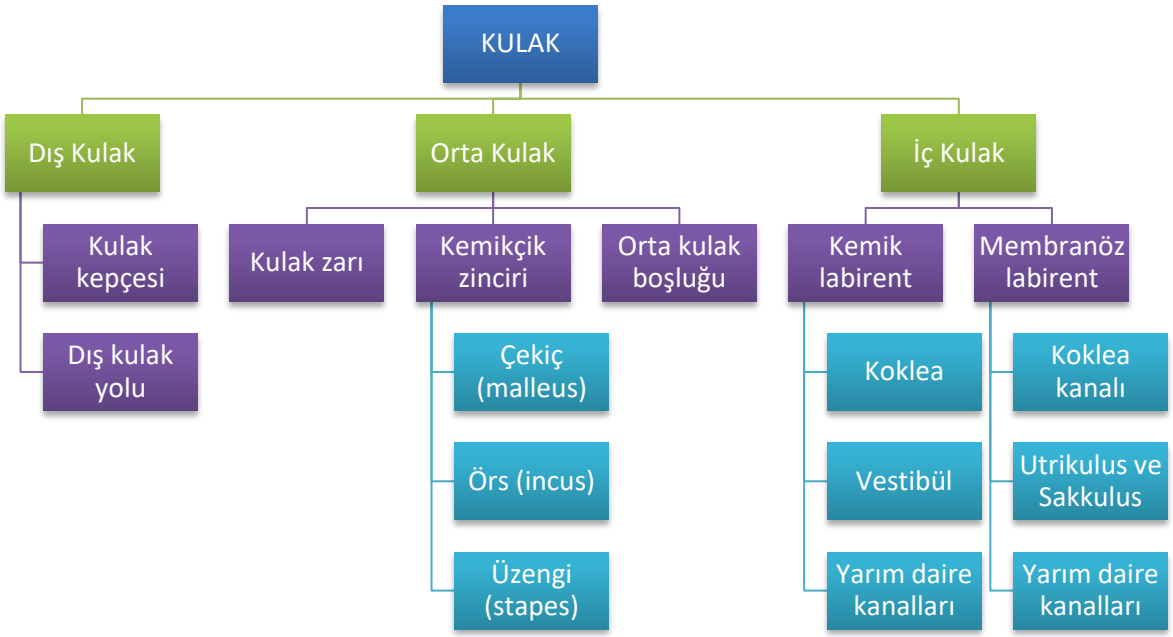

[1] Diyapozon veya diapozon olarak da telaffuz edilmektedir.
[2] Titreşim çatalı da denir.

2. Diyapazon

Diyapazonlar, çatala benzeyen, iki uçlu, uçlarının titreşmesiyle belli bir frekansta ses çıkaran metal aletlerdir. Diyapazonla hem hava yolu hem de kemik yoluyla işitme test edilebilir. Bir kulağın hava yolunu test etmek için diyapazonun titreşen uçları kulağın önüne yaklaştırılır. Kemik yolunu test etmek içinse diyapazonun sapı kafatası kemiklerinin üzerine konulur. Klinik uygulamada geleneksel olarak 512 Hz[3] diyapazon tercih edilmektedir.

a. Diyapazonun Kısımları

Diyapazonlar iki dişli bir çatala benzer. Dişler, diyapazonda titreşimi üreten kısımlardır ve dört köşeli bir yapıya sahiptir. Dişlere boynuz da denilmektedir. Diyapazonun iki dişi, omuz adı verilen bir bölgeyle sapa bağlanır. Uçları tutmak çatalın titreşimini durduracağı için, diyapazonlar sap kısmından tutulur. Titreşimler, çatalın uçlarından sap kısmına ve ardından tabana doğru yayılır.

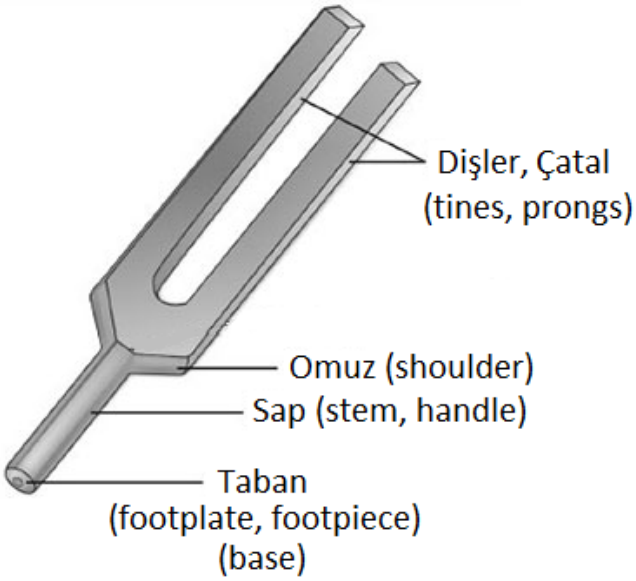

b. Diyapazonun Kullanımı

Bir diyapazon ile ideal titreşim elde edilebilmesi için vurulması gereken yer, üst 1/3 ve alt 2/3 kısımlarının birleşim yeridir. Bu bölge aşağıdaki şekilde kesikli dikdörtgen ile işaretlenmiştir. Kuvvet bu bölgeye, dış yüzeyden dik bir şekilde ve tek yönlü olarak uygulanmalıdır. Diyapazonun ideal tutma bölgesi ise omuz olarak adlandırılan kısma en yakın olan sap bölgesidir. Diyapazon, başparmak ve işaret parmağı ile sapın omuza yakın kısmından tutulur. Bu bölge, aşağıdaki şekilde kesikli oval ile işaretlenmiştir. Bu bölge tutulurken parmaklar omuza temas ettirilmemelidir.

---

[3] Hertz (Hz), saniyedeki titreşim sayısını tanımlar. Daha uzun dişli diyapazonlar kullanılarak daha yavaş (düşük frekanslı, daha pes sesli); daha kısa dişli diyapazonlar kullanılarak daha hızlı (yüksek frekanslı, daha tiz sesli) diyapazonlar elde edilebilir. Üretilen frekans aynı zamanda dişlerin ağırlığına da bağlıdır. Dişler daha ağır olduğunda, daha düşük frekanslar üretir. Bu nedenle düşük frekanslı diyapazonların uçlarına, uçların uzunluğunu daha fazla artırmak yerine, ağırlıklar konur.

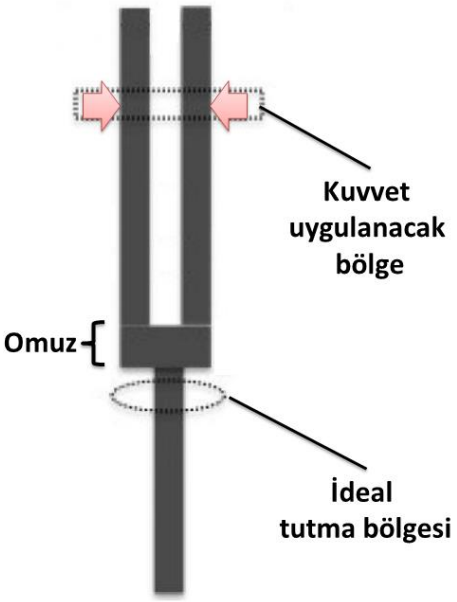

Diyapazon ne yumuşak ne de çok sert bir şeye vurulmalıdır. Diyapazonların titreştirilmesi genellikle el bileğine (pisiform kemiğe) vurmakla olur; dirseğe ya da dize de vurulabilir. Masa kenarı gibi çok sert yerlere vurulması istenilen frekansta ses elde edilmesini zorlaştırır.

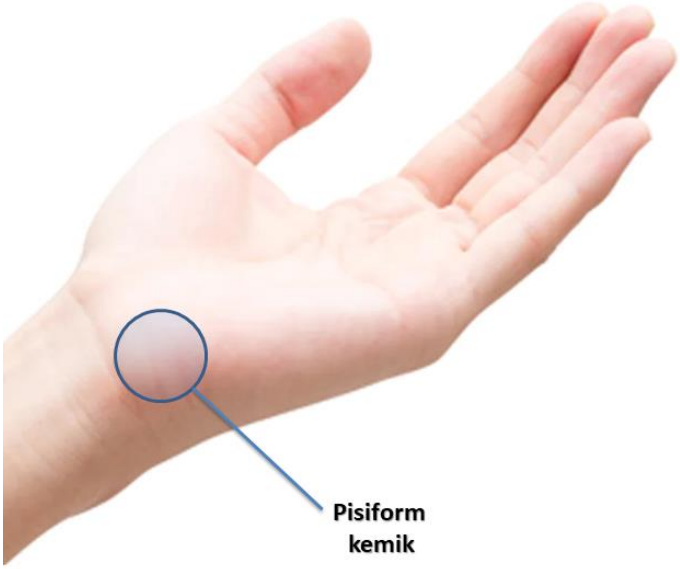

Diyapazonun dişleri titreştirildiğinde, dişler birbirlerine doğru ve birbirlerinden uzağa doğru hareket ederek titreşir. Dişlerdeki titreşim daha sonra sapa geçer ve tabana yayılır. Böylece diyapazon hem dişlerde hem de tabanda aynı frekansta ses yayar. Diyapazonun sap kısmından tutuluyor olması titreşimi engellemez.

Diyapazonlar titreştirilmek için vurulduğunda, temel frekansları dışında istenmeyen frekanslarda sesler de yayabilir. İlk anda ortaya çıkan ve hızla sönümlenen yüksek frekanslı ve yüksek amplitüdlü[4] bu sesler hastaya dinletilmemelidir. Bunun için, diyapazon hastadan yaklaşık 50 santimetre uzakta titreştirilmeli ve titreştirildiğinde ortaya çıkan yüksek frekanslı

[4] Sesin amplitüdü (volümü) desibel (dB) birimiyle ifade edilir.

ve yüksek amplitüdlü sesler kaybolup, sadece istenen/ideal saf ses kaldığı anda (birkaç saniye sonra) hastanın kulağına yaklaştırılmalıdır.

3. İşitme Kayıpları

İşitme kayıpları, iletim tipi, sensörinöral tip ya da ikisinin kombinasyonu şeklinde mikst tip olabilir.

a. İletim Tipi İşitme Kaybı

İletim tipi sağırlıkta lezyon dış veya orta kulaktadır. Kulak kiri, dış kulak yolu enfeksiyonu, dış kulak yolunda yabancı cisim ya da kitle ve orta kulak enfeksiyonları iletim tipi işitme kaybı oluşturabilir. İletim tipi işitme kayıplarında, hava yolu bozulmuş, kemik yolu ise sağlamdır. Hava yolu kokleaya ulaşmak için şu aşamaları izler: dış kulak, kulak zarı ve kemikçik zinciri (malleus, inkus, stapes). Kemik yolu kokleaya[5] kafatası üzerinden ulaşır.

b. Sinirsel Tip (Sensörinöral) İşitme Kaybı

Sinirsel (perseptif, sensörinöral) tipte işitme kayıplarında lezyon iç kulak veya sinirdedir. Kalıtsal işitme kayıpları, yaşa bağlı işitme kayıpları (presbiakuzi), ilaçlara bağlı ototoksisite, koklea enfeksiyonları, otoimmun hastalıklar, aşırı gürültüye maruziyet sensörinöral işitme kayıplarının sebepleri arasında sayılabilir. Sensörinöral işitme kayıplarında, hem hava yolu hem de kemik yolu ile işitme aynı derecede bozulur.

4. Weber ve Rinne Testleri

Weber ve Rinne testleri, ucuz, uygulanması kolay ve işitme kaybını tespit etmede belirli derecede hassas olan testlerdir. Bu testler, iletim tipi işitme kaybı ile sensörinöral işitme kaybı arasında ayrım yapılmasına yardımcı olmak için kullanılır. Test sonuçları daha ileri inceleme yapma konusunda yönlendirici olabilir.

a. Weber Testi

Weber testi sessiz bir ortamda yapılmalıdır. Titreştirilen diyapazon orta çizgi üzerinde verteks[6], alnın ortası, dişlerin ortası veya çenenin ortası gibi kulaklara eşit mesafede olan bir noktaya konulur. Hastaya hangi kulakta sesi duyduğu sorulur. Ses kulaklardan herhangi biri veya orta hatta duyulabilir. Test sonuçları, Weber sağa lateralize, Weber sola lateralize veya Weber orta hatta şeklinde ifade edilir.

---

[5] Koklea, temporal kemik içerisinde bulunur.

[6] Verteks, bregma (frontal ve iki pariyetal kemik arasında bulunan, sagittal ve koronal sütürlerin kesişim yeri) ile lambda (oksipital ve iki pariyetal kemik arasında bulunan, sagittal ve lambdoid sütürlerin kesişim yeri) arasında bulunan sagittal sütürün orta noktasına yakın olan kafa tepesi bölgesidir.

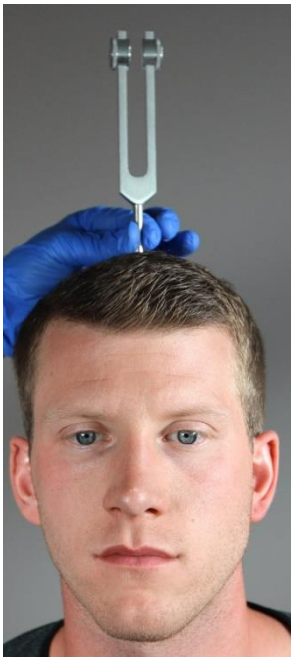

Normal kulaklara sahip bir kişi sesi orta hatta duyar, yani ses her iki kulakta birden duyulur; lateralizasyon olmaz. Sensörinöral işitme kayıplarında, eğer tek tarafta işitme kaybı varsa, ses sağlam tarafta duyulur, yani sağlam kulağa lateralizasyon olur. Bilateral simetrik işitme kayıplarında ses yine orta hatta duyulur. Bilateral asimetrik sensörinöral işitme kayıplarında ses daha az kayıp olan tarafta duyulur. İletim tipi işitme kayıplarında ses hasta kulakta duyulur, yani etkilenmiş tarafa lateralizasyon olur. Bunun sebebi dış ortamdan gelen gürültünün (*environmental noise*) hasta tarafta işitilmemesi, sağlam tarafta ise maskeleyici rol oynaması olabilir (*masking effect*). Bir diğer olası açıklama, iletim tipi işitme kayıplarında tıkanmadan (*occlusion*) dolayı seslerin dışarı dağılmaması ve böylece etkilenen kulakta seslerin ve koklear uyarının artmasıdır (*occlusion effect*). Bilateral iletim tipi işitme kaybı varsa, Weber testi yine ortadadır. Ancak asimetrik iletim tipi işitme kaybı varsa, iletim tipi işitme kaybı daha fazla olan tarafta ses işitilir.

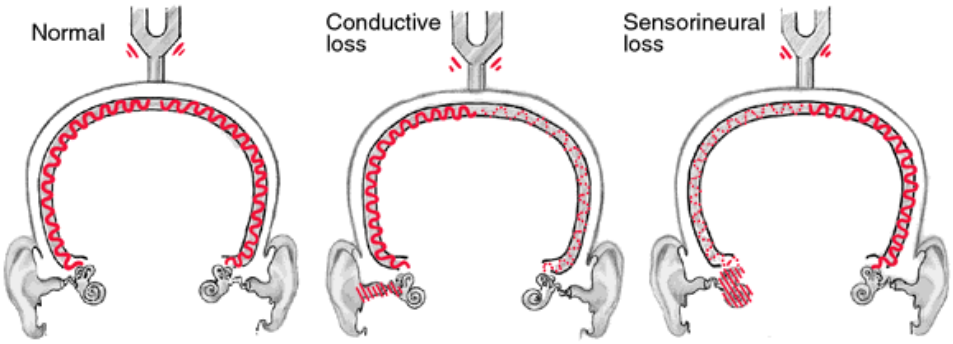

b. Rinne Testi

Rinne testi sessiz bir ortamda yapılmalıdır. Rinne testinde bir kulağın kemik yolu ile hava yolu arasındaki iletim süresi karşılaştırılır. Titreştirilen diyapazonun sapı mastoid çıkıntı üzerine konur. Hastaya titreşim bittiği zaman haber vermesi söylenir. Hasta sesin bittiğini haber

verince diyapazonun uçları kulağın önüne getirilir. Hastaya duymaya devam edip etmediği sorulur.

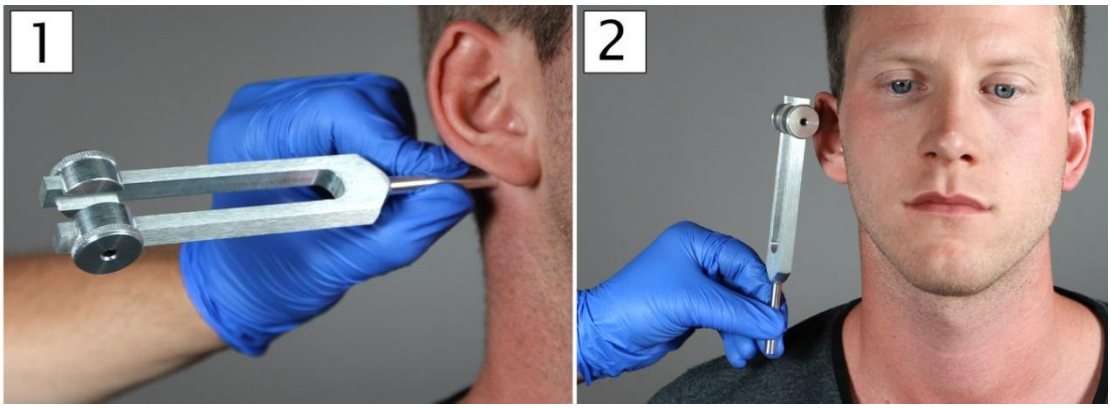

Hava iletimi, kulak kepçesi, dış kulak kanalı, kulak zarı ve kemikçik zincirini kullanarak sesi yükseltir ve yönlendirir. Bu nedenle, normalde, hava iletimi kemik iletiminden daha uzun sürelidir (*air conduction* (AC) > *bone conduction* (BC)); yani kemik yolu ile iletim bittiğinde, hava yolu ile iletim devam eder. Buna Rinne pozitif denir. Eğer bu olmazsa, yani diyapazonun uçları kulağın önüne getirildiğinde hasta sesi duymuyorsa buna da Rinne negatif denir. İletim tipi sağırlıkta Rinne negatif (AC<BC) olur.

Sinirsel (sensörinöral) tip sağırlıkta hem kemik iletimi, hem de hava iletimi kısalmıştır. Bu durumda da Rinne testi pozitif olur (AC>BC); ancak bu duruma Rinne'nin yalancı pozitifliği[7] denir. Eğer bir kulakta total veya şiddetli sensörinöral işitme kaybı varsa, Rinne negatif olur; bunun sebebi kemik yoluyla olan iletimin diğer kulak tarafından algılanması, hava yolu ile olan iletimde ise bunun olmamasıdır. Bu durum da Rinne'nin yalancı negatifliği[8] olarak isimlendirilir.

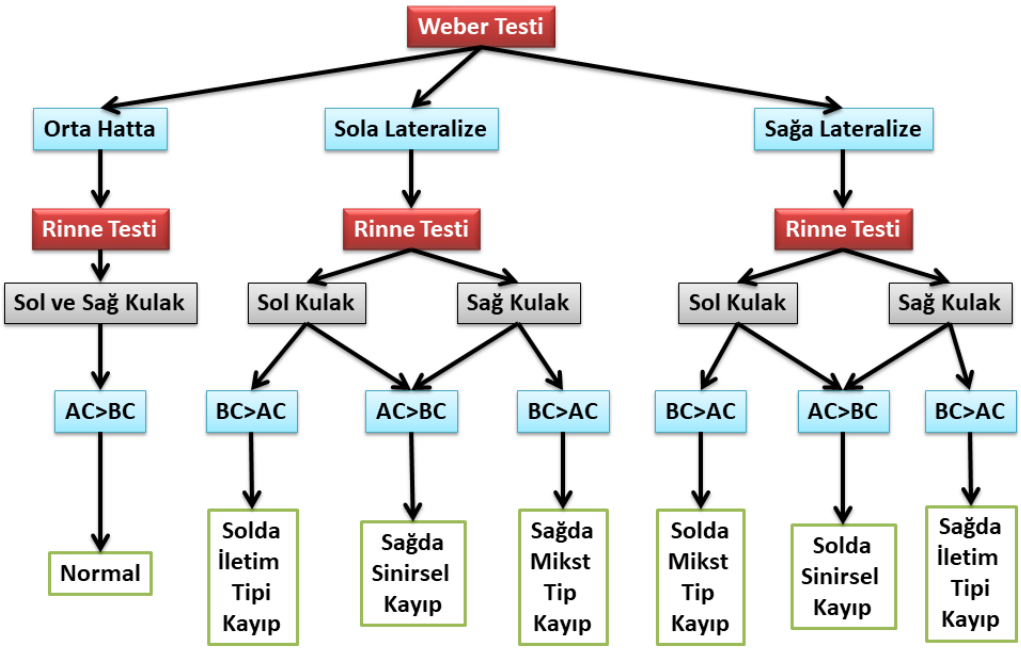

[7] Bazen "Rinne patolojik pozitif" ya da "patolojik Rinne pozitif" olarak da ifade edilir.
[8] Bazen "Rinne patolojik negatif" ya da "patolojik Rinne negatif" olarak da ifade edilir.

Uygulama Basamakları:

a. Weber Testinin Yapılışı

1. Diyapazon omuza yakın sap kısmından tutularak uygun şekilde titreştirilir. Titreştirmek için, pisiform kemiğe, dirseğe ya da dize vurulabilir. Dişlerden herhangi birinin dış kısmı, dik bir şekilde, üst 1/3-alt 2/3 kesişim bölgesinden vurulur.
2. Diyapazon titreşmeye başladıktan birkaç saniye sonra, her iki kulağa eşit mesafede olacak şekilde orta hatta vertekse, alna, glabellaya[9], dişlere ya da çeneye konulur.
3. Hastaya sesi nerede işittiği sorulur.
4. Herhangi bir kulağa lateralizasyon olup olmadığı kaydedilir.

b. Rinne Testinin Yapılışı

1. Diyapazon omuza yakın sap kısmından tutularak uygun şekilde titreştirilir. Titreştirmek için, pisiform kemiğe, dirseğe ya da dize vurulabilir. Dişlerden herhangi birinin dış kısmı, dik bir şekilde, üst 1/3-alt 2/3 kesişim bölgesinden vurulur.
2. Diyapazon titreşmeye başladıktan birkaç saniye sonra, taban kısmı hastanın test edilecek kulağının arkasındaki mastoid kemiğe konulur.
3. Hastadan sesi duyamadığı an bunu bildirmesi istenir.
4. Hasta, mastoid kemik üzerine yerleştirilen diyapazonu artık duyamaz duruma geldiğinde; diyapazonun dişleri kulak kanalının bitişiğinde, kulaktan birkaç santimetre uzağa gelecek şekilde tutulur.
5. Hastaya hava yolu ile iletilen sesi duyup duymadığı sorulur ve sonuç kaydedilir.

Yararlanılan Kaynaklar:

1. Wahid NWB, Hogan CJ, Attia M. Weber Test. Treasure Island (FL): StatPearls Publishing. 2023. PMID: 30252391.
2. Kong EL, Fowler JB. Rinne Test. Treasure Island (FL): StatPearls Publishing. 2023. PMID: 28613725.
3. Yüksel M, Kemaloğlu YK. Diyapazonlar: Tarihi, Özellikleri ve Günümüz KBB Uygulamalarındaki Güvenilirliklerinin İncelenmesi. KBB ve BBC Dergisi 2015; 23 (3):126-35.
4. Kaysı A, Molvalılar Senay. İç Hastalıkları (Semiyoloji). 3. Baskı. İstanbul: Alfa Yayınları, 2001.
5. Çakır N. Otolaringoloji, Baş ve Boyun Cerrahisi. 2. Baskı. İstanbul: Nobel Tıp Kitabevleri, 1999.

[9] İki kaşın arasındaki bölge.